

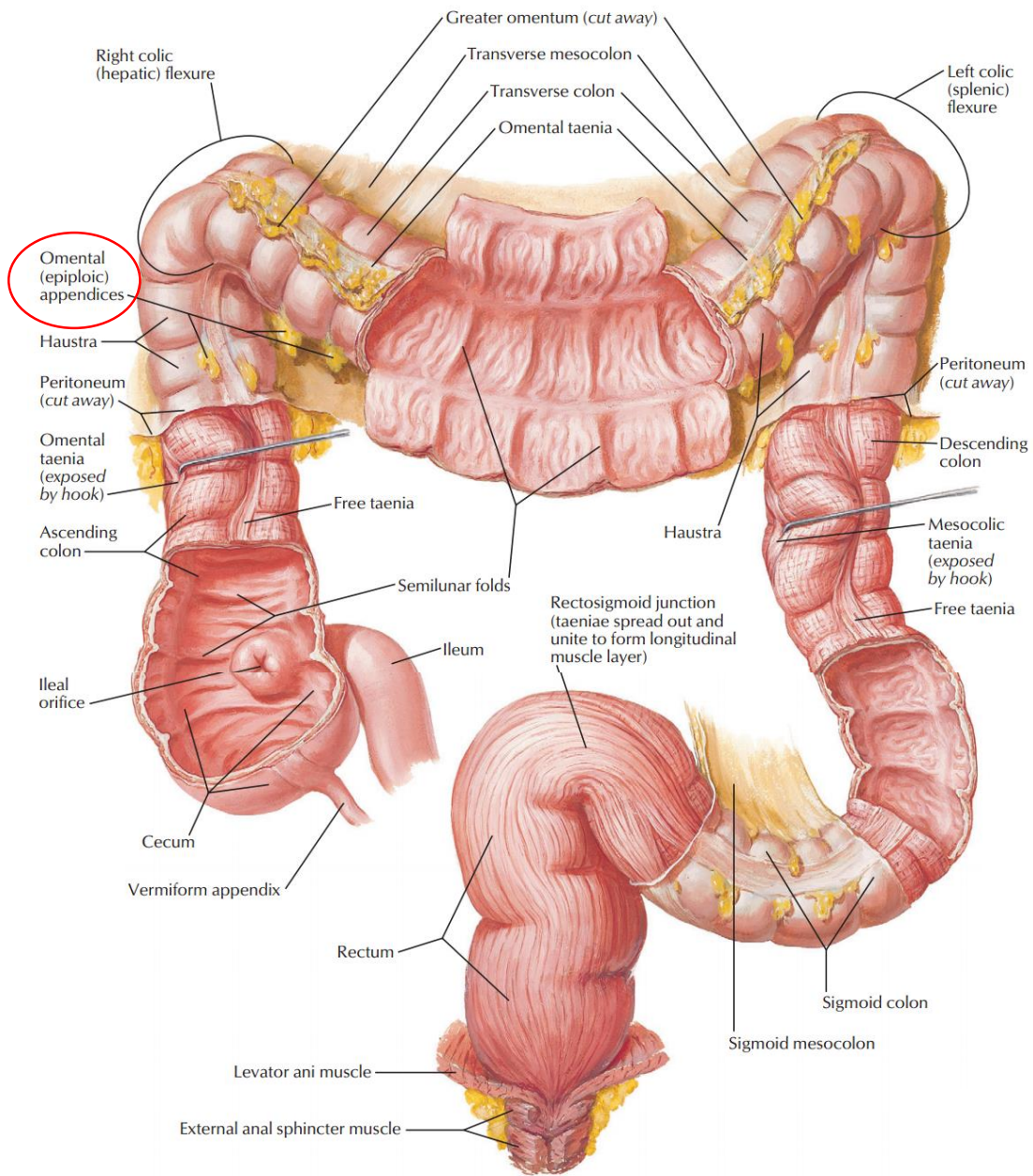
Phân biệt thuật ngữ

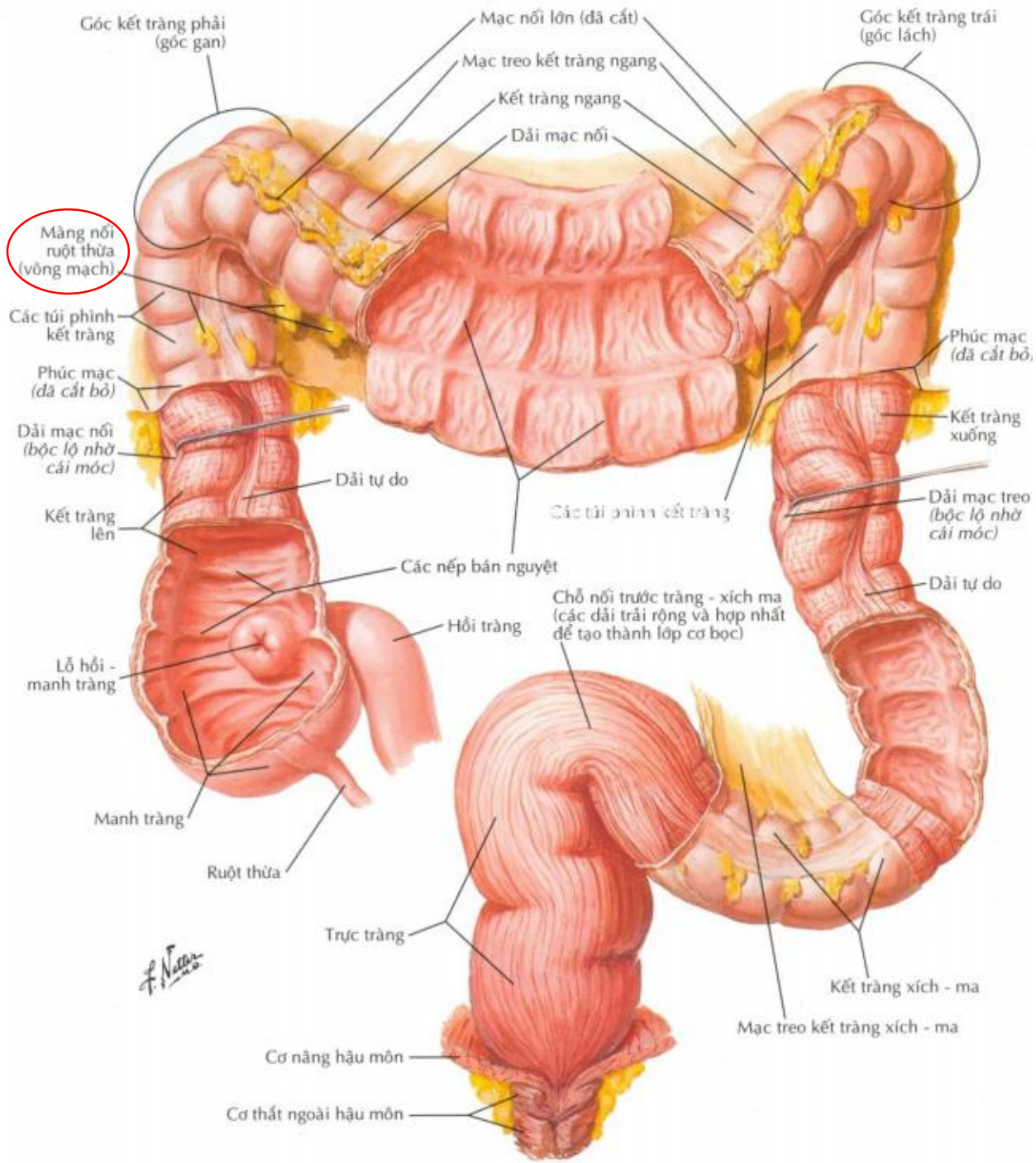
Viêm bờm mỡ đại tràng và Viêm túi thừa đại tràng

Hoàng Văn Trung

Đây là hai thuật ngữ khác nhau và có nhiều người hiểu đây là một bệnh, bài này sẽ giúp phân biệt.

Epiplonic appendagitis Viêm bờm mỡ đại tràng	Diverticulitis Viêm túi thừa đại tràng
Omental Epiplonic Appendices: Bờm mỡ đại tràng, túi thừa mạc nối	Diverticulosis: Túi thừa.
Epiplonic appendagitis: Viêm bờm mỡ đại tràng, viêm túi thừa thừa mạc nối	Diverticulitis: Viêm túi thừa đại tràng.
Bờm mỡ đại tràng là một thành phần của mạc nối đại tràng, thường đi kèm theo bởi bó mạch máu gồm một hay hai tiểu động mạch, tĩnh mạch.	Túi thừa đại tràng là cấu trúc phình ra của đại tràng. Nó xảy ra khi lớp lót bên trong (niêm mạc) của ruột kết sẽ yếu đi và tạo thành một hoặc nhiều túi thừa (diverticula) đẩy thông qua các lớp cơ của ruột kết.
Có số lượng khoảng 50-100 nằm ở mặt ngoài và song song dải cơ dọc của đại tràng. Kích thước các túi thừa mạc nối có chiều dài 0.5-5cm	Số túi thừa trong một cá nhân có thể nằm trong khoảng từ một đến hàng trăm. Kích thước thay đổi từ vài mm đến vài cm
Nằm ở khắp đại tràng.	Có thể nằm khắp đại tràng, chủ yếu ở đại tràng sigma và đại tràng xuống
Có thể gọi là giả túi thừa (lòng giả), là cấu trúc giải phẫu bình thường.	Là túi thừa thật sự (lòng thật), thường do cơ địa và yếu tố gia đình.
Khi thắt hoặc xoắn có thể gây thiếu máu tại túi thừa hoặc hoại tử gây tình trạng đau bụng cấp.	Khi xoắn cũng đưa đến tình trạng đau bụng cấp. Khi thức ăn lọt vào trong lòng túi thừa, gây ra viêm nhiễm hoặc thủng.
Khi viêm thường ở vùng hố chậu phải	Khi viêm thường ở hố chậu trái
Điều trị: chủ yếu nội khoa, có thể số ít ngoại khoa	Điều trị: nội khoa hoặc ngoại khoa





F. N...

